


Steun en informatie



Rare Chromosome Disorder Support Group

The Stables, Station Road West, Oxted, Surrey RH8 9EE, UK
Tel +44(0)1883 723356 info@rarechromo.org | www.rarechromo.org
Wordt lid van UniquE voor contact met andere families, informatie en steun. UniquE is helemaal afhankelijk van donaties en giften. Als u kunt, maak dan een donatie over via onze website www.rarechromo.org.

Facebook Groep voor 3p26 duplicaties www.facebook.com/groups/1219060931439360
Facebook Groep for chromosoom 3 www.facebook.com/groups/235480529846929
VGnetwerken www.vgnetwerken.nl | m.vanleeuwen@vgnetwerken.nl; Erfocentrum www.erfelijkheid.nl | info@erfocentrum.nl; VKGN www.vkgn.nl | secretariaat@vkgn.org
Chromosomenpolikliniek UMC Groningen klin.genetica@umcg.nl, | Tel: (050) 361 72 29
http://www.umcg.nl/NL/UMCG/Afdelingen/Genetica/patienten/poliklinieken_medgen/chromosomenpolikliniek/Pages/default.aspx
Polikliniek Zeldzaam Radboudumc erfelijkheid@umcn.nl | <https://www.radboudumc.nl/Zorg/Afdelingen/Genetica/KlinischeGenetica/Pages/PolikliniekZeldzaam.aspx>
Polikliniek Dysmorfologie LUMC secretariaat.kg@lumc.nl | <https://www.lumc.nl/org/klinische-genetica/patientenzorg/patienten/poliklinieken/polikliniek-dysmorfologie>
De ontwikkeling van deze folder is mogelijk gemaakt door een bijdrage van Fonds NutsOhra, Erfocentrum, VGnetwerken en VKGN.



3p Duplicaties



UniquE noemt organisaties en websites om families te helpen bij het vinden van informatie en steun. Dit wil niet zeggen dat UniquE het eens is met de inhoud van hun informatie of dat UniquE er verantwoordelijk voor is. Deze informatie is geen vervanging van persoonlijk medisch advies. Het is van belang dat ouders zich laten informeren door een ervaren kinderarts en klinisch geneticus over alle aspecten die samenhangen met de diagnose, behandeling en gezondheid van hun kind.

In deze folder staat de beste informatie die er in 2015 bekend was. De informatie is bij elkaar gebracht door het Erfocentrum en UniquE en is op juistheid gecontroleerd door dr. Maaïke Haadsma (Erfocentrum), Prof Dr C van Ravenswaaij-Arts (UMC Groningen) en drs. Mieke van Leeuwen (VGnetwerken). Met dank aan Annet van Betuw (VanBetuwAdvies), drs. Marja de Kinderen (PROK Projectmanagement en trainingen), Joyce Schaper (Chromosome Foundation) en Sarah Wynn, BSc(Hons) PhD DIC (UniquE). Versie 1 (LD) 2016

Copyright © UniquE 2016

Rare Chromosome Disorder Support Group Charity Number 1110661
Registered in England and Wales Company Number 5460413

rarechromo.org

3p Duplicaties

Een 3p duplicatie is een zeldzame aandoening. Bij deze aandoening is er een extra stukje van chromosoom 3 aanwezig. Voor een gezonde ontwikkeling van het ongeboren kind moet er de juiste hoeveelheid van de chromosomen aanwezig zijn, niet te veel en niet te weinig. Het extra stukje chromosoom 3 geeft meer kans op een achterstand in de ontwikkeling en aangeboren (hart)afwijkingen.

Wat zijn chromosomen?

Chromosomen bestaan uit erfelijk materiaal, het DNA. Het DNA bestaat uit genen waarin al onze erfelijke eigenschappen zijn vastgelegd. De genen 'vertellen' het lichaam hoe het zich moet ontwikkelen, groeien en functioneren.

Chromosomen zitten in de lichaamscellen. De lichaamscellen zijn de bouwstenen van het lichaam. Elke lichaamscel heeft 23 paren chromosomen. Dat zijn in totaal 46 chromosomen. Van elk paar komt één chromosoom van de vader en één van de moeder.

Van de 23 paren zijn er 22 hetzelfde bij mannen en vrouwen. Deze paren zijn genummerd van 1 tot 22, van groot naar klein. Het 23e paar noemen we de geslachtschromosomen. Vrouwen hebben twee X-chromosomen (XX) en mannen hebben één X- en één Y-chromosoom (XY).

Elk chromosoom heeft een korte (**p**) arm. In het schema is dat het bovenste deel van het chromosoom. Ook heeft ieder chromosoom een lange (**q**) arm. In het schema is dat het onderste deel van het chromosoom. Waar de korte en lange arm elkaar raken, noemen we het **centromeer**.

Hoe kunnen we kijken naar chromosoom 3p?

Chromosomen zijn niet met het blote oog te zien. Maar als ze in het laboratorium een kleurtje krijgen en worden vergroot onder de microscoop, dan is te zien dat alle chromosomen een specifiek bandenpatroon (streepjespatroon) hebben. Dit bandenpatroon bestaat uit lichte en donkere banden. Dit ziet u in het schema.

Door een microscoop is te zien hoe breed de bandjes zijn. Onder de microscoop is echter niet goed te zien of iemand een stukje van één van de bandjes mist, hiervoor zijn gedetailleerde laboratoriumtechnieken nodig. Met behulp van gedetailleerd onderzoek kan uw klinisch geneticus u vertellen welk stukje van chromosoom 3 uw kind te veel heeft. In de bijlage van deze folder leest u meer over gedetailleerd chromosomenonderzoek.

Aantekeningen



3p Duplicatie

Deze aandoening is voor het eerst in 1972 (Rethore 1972) beschreven. Voor deze folder hebben wij ons gebaseerd op de informatie over zo'n 20 personen met een 3p duplicatie. In totaal zijn meer dan 80 mensen met deze duplicatie beschreven in de medische literatuur. In de meeste gevallen hadden zij ook een andere, tweede chromosoomafwijking. Dat wil niet zeggen dat er niet meer mensen met deze duplicatie zijn. In internationale databases zijn ook kinderen opgenomen, maar over hen zijn vaak minder gegevens bekend. Verder zijn er natuurlijk mensen bij wie de diagnose wel is gesteld, maar die nooit in een artikel of database zijn beschreven.

Belangrijkste kenmerken van een 3p duplicatie

De kenmerken die in deze folder staan, zijn beschreven in de medische literatuur bij kinderen met een duplicatie. Het is niet van alle kenmerken bekend of ze door de 3p duplicatie worden veroorzaakt of dat het soms toeval is dat een kenmerk bij een kind met deze duplicatie voorkomt. Voor een deel van deze kenmerken geldt dat ze ook (vaak) voorkomen bij kinderen met een normaal chromosomenpatroon.

Omdat er nog maar erg weinig mensen met deze duplicatie beschreven zijn, zijn nog niet alle effecten van de duplicatie bekend. De kenmerken verschillen van persoon tot persoon, maar één of meer van de volgende kenmerken kunnen voorkomen:

- Achterstand in de ontwikkeling en/of een verstandelijke beperking
- Aangeboren hartproblemen
- Een aantal bijzondere uiterlijke kenmerken

Hoe vaak komen 3p duplicaties voor?

Het is niet goed bekend hoe vaak deze duplicaties voorkomen. Zoals gemeld zijn er in de medische literatuur meer dan 80 personen met een 3p duplicatie beschreven.

Bronnen

De informatie uit deze folder is voor een deel afkomstig uit de medische literatuur. Veel kinderen met een 3p duplicatie hebben daarnaast nog een andere chromosoomafwijking. Dat maakt het soms moeilijk om te bepalen of de kenmerken bij een kind het gevolg zijn van de 3p duplicatie óf van de andere chromosoomafwijking. We hebben daarom een selectie gemaakt van de mensen die beschreven zijn in de medische literatuur van wie wij op basis van de huidige kennis verwachten dat de kenmerken worden bepaald door de 3p duplicatie en niet door de andere chromosoomafwijking. De naam van de eerste auteur en de datum van publicatie zijn genoemd zodat u de samenvattingen van de originele artikelen kunt vinden op internet via de website van PubMed (www.ncbi.nlm.nih.gov/pubmed). De meeste artikelen zijn bij Unique op te vragen. Artikelen die we hebben meegenomen zijn: Kuller 1992, Conte 1995, Kotzot 1996, Chen 1996, Vance 1998, Jenderny 1998, Bruni 1998, Chen 1999, Kennedy 2000, McGaughran 2000, Smeets 2001, Antonini 2002, Bittel 2006, Chang 2007, Tan 2012, Guo 2012, Rodovalho 2013, Puvabanditsin 2013, Naterra 2013. Bij het schrijven van de folder hebben we zo veel mogelijk gebruikt gemaakt van de volledige tekst uit artikelen, maar van sommige was alleen de samenvatting beschikbaar.

Zwangerschap

Bij sommige vrouwen verliep de zwangerschap zonder problemen. Ze hadden een normale bevalling en merkten pas na de geboorte dat er met hun kind iets bijzonders was (Bruni 1998).

In de medische literatuur zijn 5 baby's (van 4 moeders) met 3p duplicatie beschreven bij wie de diagnose tijdens de zwangerschap is gesteld, omdat er op de echo bijzonderheden werden gezien (Chen 1996, Kennedy 2000, Chen 1999). Bij allemaal was sprake van holoprosencefalie. Dan scheiden de hersenhelften niet of niet helemaal (zie ook verder). Ook hadden ze afwijkingen in het gezicht. Een voorbeeld was een kind met maar 1 oog(kas) (cyclopie). Bij 4 van deze 5 zwangerschappen besloten ouders om de zwangerschap te beëindigen. Het 5e kind werd geboren na een zwangerschap van 33 weken, nadat de vliezen vroegtijdig braken. Dit kind overleed kort na de geboorte. Eén van deze ouders had een eerder kindje verloren 1 week na de geboorte. Dit kwam door de gevolgen van meerdere aangeboren afwijkingen aan o.a. het hart en de hersenen.

Eén meisje werd geboren bij 28 weken na vroegtijdige weeën. Zij was één van een tweeling. Bij beide meisjes was sprake van aangeboren hartafwijkingen. Ze overleden na de geboorte (Puvabanditsin 2013).

Bij één jongen waren voor de geboorte verschillende afwijkingen op de echo gezien. Bij dit kind werd de diagnose pas na geboorte gesteld. Hij had meerdere kenmerken zoals een lip en gehemelte spleet, hersenafwijkingen en aangeboren hartafwijkingen. Het jongetje overleed 5 weken na de geboorte door een ernstige ontsteking van de darmen (necrotiserende enterocolitis) (Kuller 1992).

Eén meisje werd geboren bij een zwangerschapsduur van 35 weken. Kort na geboorte kreeg ze ademhalingsproblemen en stuipen. Bij aanvullend onderzoek werd een complexe aangeboren hartafwijking vastgesteld (tetralogie van Fallot, zie verder) (Chang 2007).

Pasgeboren baby's

Van 8 kinderen uit de medische literatuur, die geboren werden na een zwangerschapsduur van meer dan 37 weken, is een geboortegewicht bekend (Rodvalho 2013, Natera 2013, Tan 2012, Kozot 1996, Bittel 2006, McGaughan 2000, Bruni 1998, Antonini 2002). Het gemiddelde geboortegewicht was 3421 gram (spreiding 2750-4100 gram).

De medische literatuur beschrijft, naast de kinderen genoemd onder het kopje Zwangerschap, nog twee andere kinderen die een slechte start hadden. Eén meisje werd geboren via een keizersnede vanwege een dwarsligging. Het meisje was blauw na de geboorte vanwege een zuurstof tekort, maar reanimatie was niet nodig. Bij dit meisje was sprake van een aangeboren hartafwijking (een opening tussen de boezems van het hart). Ook had ze veelvuldige luchtweginfecties. Ze overleed op een leeftijd van 19 maanden (Rodvalho 2013).

Eén jongen werd geboren na een normale zwangerschap. Tijdens de bevalling kreeg hij een trage hartslag. Hij ademde niet spontaan en moest beademd worden (Tan 2012).

Kan het weer gebeuren?

Als de ouders van een kind met een 3p duplicatie zelf een normaal chromosomenpatroon hebben, is het heel onwaarschijnlijk dat ze nog een kind krijgen met deze duplicatie. Heel soms hebben beide ouders normale chromosomen, maar heeft een klein deel van hun eicellen of zaadcellen de duplicatie. Klinisch genetici noemen dit kiembaan mozaïcisme. Dit betekent dat ouders met een normaal chromosomenpatroon toch een heel kleine kans hebben op weer een kind met een 3p duplicatie.

De kans op een kind met een 3p duplicatie is een stuk groter, als blijkt dat een van de ouders zelf een verandering in het chromosoompatroon heeft waarbij de korte arm van chromosoom 3 betrokken is. De ouders van een kind met een 3p duplicatie kunnen met een klinisch geneticus bespreken hoe groot de kans is dat het weer gebeurt en wat de opties zijn voor preimplantatie genetische diagnostiek (PGD of embryoselectie) en prenatale diagnostiek (vlokkentest of vruchtwaterpunctie). PGD is mogelijk na reageerbuisbevruchting. Dan wordt een embryo met een normaal chromosomenpatroon geselecteerd en in de baarmoeder ingebracht. Voor meer informatie over PGD kijkt u op www.pgdnederland.nl. Als ouders liever op een natuurlijke manier zwanger worden, dan is er de mogelijkheid voor prenatale diagnostiek vroeg in de zwangerschap. Voor meer informatie over prenatale diagnostiek kijkt u voor de vlokkentest op www.erfelijkheid.nl/content/vlokkentest en voor de vruchtwaterpunctie op www.erfelijkheid.nl/content/vruchtwaterpunctie.

Bijlage

Moleculair chromosomenonderzoek

Bij een 3p duplicatie zal de uitslag van dit onderzoek er ongeveer als volgt uit zien:

46,XY,dup(3)(p24.1p26.2)

- 46** Bij het onderzoek is het normale aantal van 46 chromosomen geteld
XY Het gaat om onderzoek bij een man (XY). (Een vrouw heeft XX)
dup(3) Er is een duplicatie gezien van een deel van chromosoom 3.
(p24.1p26.2) Het stuk van chromosoom 3 dat extra aanwezig is, ligt op de korte arm (p) en loopt van bandje 24.1 tot 26.2

Bij een translocatie kan de uitslag er ook als volgt uit zien:

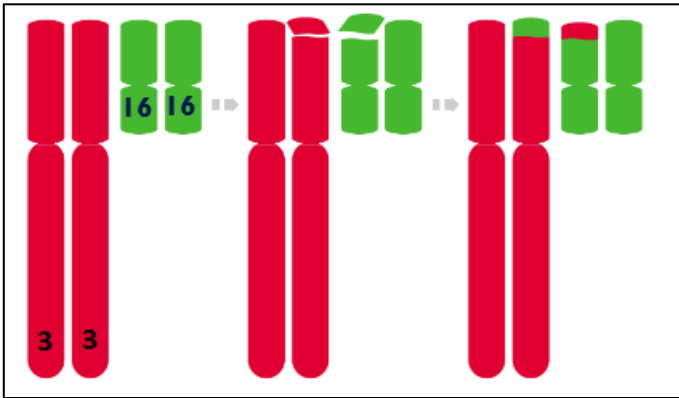
46,XX,der(7)t(3;7)(p24.2;q35)

- 46** Bij het onderzoek is het normale aantal van 46 chromosome geteld
XX Het gaat om onderzoek bij een vrouw (XX). (Een man heeft XY)
der(7) Er is een afwijkend (Engels derivative) chromosoom 7 aangetoond
t(3;7) Het afwijkende chromosoom 7 is ontstaan uit een translocatie (t) tussen chromosoom 3 en 7
(p24.2;q35) De translocatie is ontstaan door een breuk in bandje 24.2 op chromosoom 3 en bandje 35 op de lange (q) arm van chromosoom 7. Op het afwijkende chromosoom 7 ontbreekt daarmee het materiaal van bandje 35 tot het einde. In plaats hiervan bevat het materiaal van de korte arm van chromosoom 3: van bandje 24.2 tot het uiteinde

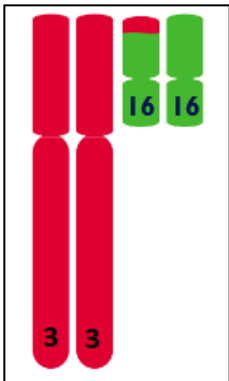
Hoe ontstaat een 3p duplicatie?

Bij een deel van de kinderen ontstaat de 3p duplicatie spontaan en hebben de ouders een normaal chromosomenpatroon. De term die dokters hiervoor gebruiken is *de novo* (dn). Dit betekent 'nieuw ontstaan'. *De novo* 3p duplicaties worden veroorzaakt door een verandering die zich voordeed bij de vorming van de zaadcel of eicel.

Bij een groot deel van de kinderen met een 3p duplicatie is deze het gevolg van een verandering in het chromosoompatroon van één van beide ouders. Bij de ouder is dan sprake van een zogeheten gebalanceerde translocatie. Dan zijn twee stukjes van twee chromosomen van plek verwisseld. Iemand met een gebalanceerde translocatie heeft wel gewoon al het erfelijk materiaal in de normale hoeveelheid. Dus niet te veel en niet te weinig. Daarom wordt het woord 'gebalanceerd' gebruikt. De uitgewisselde stukjes zitten alleen op een andere plek. Iemand met een gebalanceerde translocatie merkt daar meestal niets van.



Er is echter wel een verhoogde kans dat er bij een kind een ongebalanceerde translocatie ontstaat. We gebruiken het woord 'ongebalanceerd' omdat er een deel van een chromosoom extra is en een deel van een ander chromosoom te weinig. Voor de 3p duplicaties geldt dat er bij een kind dan een deel van de korte arm van chromosoom 3 extra aanwezig is, en een deel van een ander chromosoom te weinig.



Een bloedtest om de chromosomen van beide ouders te controleren is daarom altijd nodig om na te gaan of de 3p duplicatie nieuw is ontstaan of niet.

Of de 3p duplicatie nieuw is of het gevolg van een gebalanceerde translocatie bij één van de ouders, als ouder kunt u er niets aan doen. Er zijn geen factoren bekend zoals bijvoorbeeld leefstijl of voeding die een 3p duplicatie kunnen veroorzaken. Dat het gebeurde, is niemands schuld. Niemand heeft iets fout gedaan.

Voeding en groei

One Bij één meisje was sprake van dysfagie. Dan zijn er problemen met slikken (Rodvalho 2013). Eén jongen had reflux klachten. Daarbij komt voedsel vanuit de maag terug de slokdarm in (McGaughan 2000). Eén meisje dronk slecht (Smeets 2001). Eén meisje had in haar 1e jaar veel diarree. Dit verbeterde toen haar voedingspatroon werd aangepast. Ze was klein (Bruni 1998). Haar botleeftijd liep daarbij erg achter bij haar kalender leeftijd (Bruni 1998). Bij een jongen is een milde groeiachterstand gemeld (Kotzot 1996). Een kleine lengte wordt genoemd als een van de kenmerken van 3p duplicaties (Natera 2013).

Uiterlijk

Er is een aantal uiterlijke kenmerken die vaker zijn beschreven bij kinderen met een 3p duplicatie (Rodvalho, Puvabanditsin, Natera). Een deel van de kinderen heeft een kleine hoofdomtrek (microcefalie). De ogen kunnen wat wijd uit elkaar staan (hypertelorisme). Het gezicht kan wat vierkant van vorm zijn met volle wangen. De oren kunnen wat anders gevormd zijn en laaggeplaatst. Hetiltrum, het gootje tussen de neus en bovenlip, is vaak opvallend. Vaak is de mond groot met naar beneden wijzende mondhoecken. De onderkaak kan wat klein zijn en soms iets teruggetrokken (microretrognathie). De nek is vaak kort. Bij een deel van de kinderen is sprake van een lip- en/of gehemeltespheet.

Skelet

Bij een aantal kinderen zijn bijzonderheden aan het skelet gemeld. Bij 2 kinderen was sprake van een scoliose (zijwaartse kromgroei van de rug) (Rodvalho 2013, Antonini 2002). Daarnaast zijn ook bijzonderheden aan de handen, polsen en voeten beschreven waaronder o.a. een kromstand van de vingers en polsen, vergroeiing van vingers (syndactylie), overbeweeglijkheid of juist beperkte beweeglijkheid van gewrichten en platvoeten (Rodvalho 2013, Natera 2013, Bittel 2006, Antonini 2002). Bij één meisje waren de skeletafwijkingen uitgebreider (McGaughan 2000).

Motorische en verstandelijke ontwikkeling

Kinderen met een 3p duplicatie hebben over het algemeen een achterstand in de motorische en verstandelijke ontwikkeling. De ontwikkelingsachterstand en/of verstandelijke beperking is in het algemeen mild tot matig.

Zes kinderen over wie gegevens bekend zijn, leerden gemiddeld op een leeftijd van 10 maanden zitten (spreiding 4 – 18 maanden) (Natera 2013, Kotzot 1996, Bittel 2006, Guo 2012, Antonini 2002). Vier kinderen kropen gemiddeld op een leeftijd van 12,5 maand (spreiding 6 – 20 maanden) en zes kinderen die leerden los te lopen deden dit gemiddeld bij 22 maanden (spreiding 12 maanden – 30 maanden) (Tan 2012, Kotzot 1996, Bittel 2006, Guo 2012, Antonini 2002).

De taal- en spraakontwikkeling kan vertraagd zijn. Er is informatie over vijf kinderen. Ze spraken hun eerste woorden gemiddeld bij 21 maanden (spreiding 12 – 36 maanden) (Tan 2012, Bittel 2006, Kotzot 1996, Guo 2012, McGaughan 2000).

Eén 7-jarig meisje zou zich normaal ontwikkelen voor haar leeftijd (Bruni 1998).

Gedrag

In de medische literatuur zijn 2 jongens beschreven met een 3p duplicatie en autisme (Guo 2012). Een andere jongen had gedrag dat op autisme leek (PDD) en angstklachten (Bittel 2006). Een 4e jongen had last van woedeaanvallen en frustratie. Verder had hij moeite om zich aan te passen in een nieuwe omgeving (Natera 2013). Bij een andere jongen was sprake van hyperactiviteit. Hij beet op zijn handen en herhaalde woorden (Antonini 2002).

Medische problemen

■ Hoofd en hersenen

In de medische literatuur zijn in totaal 6 kinderen beschreven met een 3p duplicatie en een holoprosencefalie (zie ook onder zwangerschap). Bij holoprosencefalie splitsen de hersenen zich niet in een linker- en rechterhersenhelft. (Chen 1996, Kennedy 2000, Vance 1998, Chen 1999).

Bij één kind dat niet lang na geboorte overleed was sprake van een verwijding van één van de hersenkamers (Chen 1996). Bij een andere jongen die overleed toen hij 5 weken oud was werden op een CT-scan aangeboren hersenafwijkingen gezien (fusie thalami, hamartoom hypothalamus; Kuller 1992). Bij een andere jongen werd een cyste (holte gevuld met vocht) bij een van de hersenvliezen gezien op de CT (Antonini 2002).

Drie kinderen hadden stuipen (Conte 1995, Chang 2007, McGaughan 2000). Bij één van deze kinderen werden deze uitgelokt bij koorts (Conte 1995). Bij één jongen waren bijzonderheden te zien op een hersenfilmpje (EEG). Maar hij had geen stuipen.

■ Hart

A Bij een belangrijk deel van de kinderen met een 3p duplicatie is sprake van hartproblemen. Twee kinderen had een tetralogie van Fallot (uitgebreidere informatie: website van de Patiëntenvereniging Aangeboren Hartafwijkingen, www.aangeborenhartafwijking.nl) (Kennedy 2000, Chang 2007). Bij zes kinderen was sprake van een gaatje tussen de linker- en rechterharthelft (atrium septum defect (ASD) of ventrikel septum defect (VSD) (Chen 1996, Rodvalho 2013, Tan 2012, Puvabanditsin 2013, Kuller 1992, McGaughan 2000). Daarnaast hadden 2 kinderen een open ductus Botalli (Puvabanditsin 2013, Kuller 1992). De ductus Botalli is een kort bloedvat tussen de longslagader (bloedvat dat bloed van het hart naar de longen brengt) en de grote lichaamsslagader (aorta). Deze moet na de geboorte vanzelf dicht groeien. Van één kind zijn geen details gegeven van de hartproblemen (Jenderny 1998).

■ Zien

Bij een aantal ongeboren kinderen met holoprosencefalie (zie eerder) kwam dit samen voor met cyclopie (één oog(kas) in plaats van twee). Eén meisje zag scheel (strabisme) (Rodvalho 2013). Bij een jongen van 5 weken was sprake van kleine ogen (microphthalmie) en ontbrak een deel van het oog (coloboma) (Kuller 1992). Verder had één meisje ondiepe oogkassen (McGaughan 2000). Daarnaast was ze sterk bijziend (hoge myopie). Ook werd bij oogonderzoek gezien dat ze een aantal andere bijzonderheden in de ogen had.

■ Lage spierspanning

Een deel van de kinderen heeft een lage spierspanning (hypotonie, dan voelt een kind slap aan) (Conte 1995, Natera 2013, Chang 2007, Tan 2012, Kotzot 1996, Smeets 2001, Antonini 2002).

■ Geslachtsdelen en puberteit

Over het algemeen hebben kinderen met een chromosoomafwijking vaker afwijkingen van de geslachtsdelen in vergelijking met kinderen met een normaal chromosomenpatroon. Dit geldt vooral voor jongens.

Bij 3 jongens was sprake van een kleine penis (micropenis) (Bittel 2006, Kuller 1992, Chen 1996). Van nog 2 andere jongens die beschreven zijn in de medische literatuur waren de balletjes niet ingedaald (Chen 1996, Natera 2013). Bij één van deze twee jongens kwam daarnaast de urinebuis niet op het topje van de penis uit, maar net eronder (hypospadie) (Natera 2013).

Tot slot is een meisje beschreven met opvallende grote schaamlippen en onderontwikkelde binnenste schaamlippen en clitoris (McGaughan 2000).

■ Nieren

Er zijn 3 kinderen met een 3p duplicatie beschreven met afwijkingen aan de nier(en) (Chen 1996, Puvabanditsin 2014, Smeets 2001). Bij één van hen was sprake van cysten (met vocht gevulde blaasjes). Twee andere kinderen hadden vergrote nieren doordat de urine niet goed weg kon (hydronefrose) (Chen 1996, Smeets 2001).

■ Overig

Bij een aantal kinderen met een 3p duplicatie kwamen luchtwegproblemen voor, bijv. 'gevoelige' luchtwegen of regelmatige luchtweginfecties. (Rodvalho 2013, Chang 2007, Tan 2012, Kotzot 1992, McGaughan 2000, Smeets 2001). Twee kinderen hadden daarnaast regelmatig oorontstekingen.

Bij één meisje was sprake van een malrotatie van de darm. Hierbij is de darm niet goed gedraaid in de buikholte en is er kans op beknelling of afsluiting van een deel van de darm.

Bij één jongen werkte de hypofyse (een deel van de hersenen) niet goed. De hypofyse produceert een aantal hormonen die van invloed zijn op bijv. de groei en werking van de schildklier (Kuller 1992). Bij een ander kind was sprake van een te traag werkende schildklier (Chang 2007). Twee kinderen hadden een hoog cholesterol (Bruni 1998, Kotzot 1996). Een meisje had meerdere hemangiomen (aardbeivlekken). Een jongen had een cafe-au-lait vlek (Antonini 2002).

Wanneer iemand met een 3p duplicatie milde kenmerken heeft, hebben andere familieleden met deze duplicatie dan ook milde kenmerken?

Het is niet goed mogelijk om hier een uitspraak over te doen. Er zijn nog maar weinig families bekend waarbij meerdere mensen de 3p duplicatie hadden (Chen 1996).